

## Sıçan testisinde subakut deltametrin maruziyetinin etkileri: Histopatolojik bir çalışma

The effects of subacute deltamethrin exposure on rat testis: A histopathological study

Kubilay Doğan Kılıç,<sup>1</sup> Türker Çavuşoğlu,<sup>1,2</sup> Gürkan Yiğittürk,<sup>1</sup> Oytun Erbaş,<sup>3</sup>  
Emel Öykü Çetin,<sup>4</sup> Yiğit Uyanıkgil<sup>1,2</sup>

<sup>1</sup>Ege Üniversitesi Tıp Fakültesi, Histoloji ve Embriyoloji Anabilim Dalı, İzmir, Türkiye

<sup>2</sup>Ege Üniversitesi Kordon Kanı, Hücre-Doku Araştırma ve Uygulama Merkezi, İzmir, Türkiye

<sup>3</sup>İstanbul Bilim Üniversitesi, Fizyoloji Anabilim Dalı, İstanbul, Türkiye

<sup>4</sup>Ege Üniversitesi Eczacılık Fakültesi, Biyofarmasotik ve Farmakokinetik Bilim Dalı, İzmir, Türkiye

### ÖZ

**Amaç:** Bu çalışmada bir hayvan modelinde deltametrinin toksisitenin testis histolojisi üzerindeki etkileri değerlendirildi.

**Gereç ve yöntemler:** Ağırlıkları 200-220 gram olan toplam 36 yetişkin erkek Sprague-Dawley albino cinsi sıçan dört gruba ayrıldı. Grup 1 sıçanlara deltametrin 15 mg/kg/gün, grup 2 sıçanlara deltametrin 30 mg/kg/gün, grup 3 sıçanlara deltametrin 60 mg/kg/gün ve grup 4 sıçanlara (kontrol grubu) %0.9 sodyum klorür 1 mL/kg/gün 30 gün boyunca oral gavaj yolu ile verildi.

**Bulgular:** Deltametrin uygulanmış sıçanların testislerinde; seminifer tübüllerde ve spermatogenik seri hücrelerinde hasarlanma tespit edildi. Özellikle, seminifer tübüllerde atrofi ve tunika albuginea incelme saptandı. Bu değişiklikler artan doz ile doğrudan bağlantılı idi.

**Sonuç:** Sıçanlarda deltametrin kullanımı doza bağlı olarak testis toksisitesine yol açmaktadır.

**Anahtar sözcükler:** Deltametrin; sıçan; subakut toksisite; testis.

### ABSTRACT

**Objectives:** This study aims to evaluate the effects of deltamethrin on testis histology in an animal model.

**Materials and methods:** A total of 36 adult male Sprague-Dawley albino type rats, weighing 200-220 gram, were divided into four groups. Group 1 rats were given 15 mg/kg/day of deltamethrin, group 2 rats were given 30 mg/kg/day of deltamethrin, group 3 rats were given 60 mg/kg/day of deltamethrin, and group 4 rats (control group) were given 1 mL/kg/day of 0.9% sodium chloride for 30 days by oral gavage.

**Results:** Deltamethrin ingestion resulted in seminiferous tubule and spermatogenic cell damage in the testis of rats. We observed slimming especially in the seminiferous tubule atrophy and tunica albuginea. These changes were in direct correlation with the increasing dose.

**Conclusion:** The use of deltamethrin causes testis toxicity on rats depending on the dose.

**Keywords:** Deltamethrin; rat; subacute toxicity; testis.

Tarımda verimin artırılması amacıyla pestisitler yaygın olarak kullanılmaktadır. Geçtiğimiz yıllarda organofosfatlar da pestisitlerle birlikte tarım, sanayi ve tıpta yaygın olarak kullanılmaya başlamıştır. Son yirmi yılda organofosfat insektisitlerin yasal satış sınırlamaları nedeniyle, güçlü antiparaziter ve insektisit etkilere sahip piretroid insektisit satışları önemli ölçüde artmıştır.<sup>[1]</sup> Piretroidler;

fotostabilitesi, düşük konsantrasyonlarda güçlü etkisi, hızlı parçalanması, kuşlar ve memeliler için düşük toksisite göstermesi nedeniyle piyasada organofosfatların yerini almıştır.<sup>[2]</sup> Deltamethrin (DLM), organoklor ve organofosforlu pestisitler ile karşılaştırıldığında nispeten düşük toksisiteli bir alfa-siyano tip-II sentetik piretroiddir. Sentetik piretroidler, pirethuma benzer yapıya

**Geliş tarihi:** 19 Ağustos 2016 **Kabul tarihi:** 14 Kasım 2016

**İletişim adresi:** Dr. Kubilay Doğan Kılıç, Ege Üniversitesi Tıp Fakültesi, Histoloji ve Embriyoloji Anabilim Dalı, 35040 Bornova, İzmir, Türkiye.

Tel: 0232 - 390 59 00 e-posta: kubilaydk@gmail.com

sahiptirler.<sup>[3,4]</sup> Bunlar yaygın olarak bitkileri, sebze ve meyveleri; karıncalar, tripsler, akarlar ve arılardan korumak için kullanılır.<sup>[5]</sup> Diğer önemli kullanım alanları ise; özellikle Afrika'da sıtma mücadelesidir.<sup>[6]</sup> İnsanlar, yiyecek ve su kirliliği aracılığıyla DLM'ye maruz kalmakta ve bu durum genellikle oral emilim yoluyla gerçekleşmektedir.<sup>[7,8]</sup> Dünya Sağlık Örgütü (DSÖ) raporunda her yıl bir milyon kişinin ciddi kasıtsız zehirlenmeler yaşadığı ve iki milyon kişinin pestisit kullanarak intihar girişimi nedeniyle hastaneye yatırıldığı bildirilmektedir.<sup>[9]</sup> Ayrıca, bu pestisitlerin mutajenik ve karsinojenik etkileri de bildirilmiştir.<sup>[10,11]</sup> Memelilerde DLM toksisitesi oldukça nadirdir ancak bazı yayınlarda, laboratuvar ortamlarında yaban hayatı ve memelilere olan toksisite gösterilmiştir.<sup>[12,13]</sup> Gelişmiş ülkelerde, pestisitlerin zararlı etkileri hakkında sosyal endişeler artmaktadır, bazı pestisitlerin sinir sistemine etkileri hakkında çalışmalar da bildirilmiştir.<sup>[14,15]</sup> Amerika Birleşik Devletleri Ulusal Sağlık ve Beslenme İnceleme Taraması (The National Health and Nutrition Examination Survey; NHANES) ve biyomonitörizasyon çalışmalarında insanların rutin olarak çok fazla pestisite maruz kaldığı bildirilmiştir.<sup>[16]</sup> Kümülatif maruziyet hava, su, gıda ve toz yoluyla gerçekleşir. Deltamethrinin nörotoksisite, immünosupresyon ve alerji gibi çeşitli yan etkileri farklı yayınlarda bildirilmiştir.<sup>[17,18]</sup> Deltamethrinin yüksek hidrofobisi nedeniyle biyolojik membranlara afinitesi yüksektir.<sup>[19]</sup> Deltamethrinin düşük dozlarının yarattığı testis hasarı bazı yayınlarda gösterilmiştir.<sup>[20]</sup> Bu çalışmada, farklı dozlarda subakut oral DLM maruziyeti sonrasında testis dokusundaki histopatolojik değişiklikler değerlendirilmiştir.

## GEREÇ VE YÖNTEMLER

### Kimyasallar

Çalışma için ticari olarak temin elde edilebilen Deltametrimin SC 50K G U-WW (Bayer Türk Kimya San. Ltd. Şti. Kocaeli) kullanıldı. Çözeltiler, kullanılmadan hemen önce taze hazırlandı. Kullanılan diğer tüm bileşenler analitik saflıktaydı (Sigma-Aldrich Corp., St Louis, MO, ABD).

### Deney hayvanları

Bu çalışmada, ağırlıkları 200-220 gram arasında değişen 36 erkek yetişkin Sprague-Dawley albino cinsi sıçan kullanıldı. Deney hayvanları ad libitum beslendi ve sıcaklık kontrolü yapılan (22±2 °C) 12 saat gece/gündüz döngüsü

olan ortamda kafeslere çiftler halinde yerleştirildi. Deney protokolü, Gaziosmanpaşa Üniversitesi tarafından onaylanmıştır. Etik Kurul onayı Gaziosmanpaşa Üniversitesi Hayvan Etik Kurulu tarafından 2013 HADYEK-19 sayısı ile verilmiştir. Tüm hayvan çalışmaları kesinlikle hayvan deney yönergelerine uygun yapılmıştır.

### Deney protokolü

Sıçanlar her grupta dokuz sıçan olacak şekilde dört gruba ayrıldı. LD50 değeri sıçanlar için DLM 150 mg/kg olarak kabul edilmiştir.<sup>[21]</sup> Grup 1 sıçanlara; 15 mg/kg/gün (1/10 LD50) (düşük doz), grup 2 sıçanlara 30 mg/kg/gün (2/10 LD50) (orta doz), grup 3 sıçanlara 60 mg/kg/gün (4/10 LD50) (yüksek doz) DLM; grup 4 sıçanlara 1 ml/kg/gün %0.9 NaCl 30 gün boyunca oral gavajla verildi. Daha sonra, hayvanlar anestezi altında ötenazi edilerek histopatolojik deneyler için iki taraflı orşitektomi uygulandı.

### Histokimyasal ve immünohistokimyasal boyama protokolü

Testis dokusu kısa sürede çıkarılıp, 0.1 mol/L fosfat tamponlu (pH: 7.2-7.4) %4

**Tablo 1.** Kontrol grubunda ve üç farklı dozda deltamethrin uygulanan gruplarda semifer tübül çapları

	Sayı	Tübül çapı (µm)
		Ort.±SS
Kontrol	6	99.74±2.17
Düşük doz	6	63.91±1.62**
Orta doz	6	34.25±0.84**
Yüksek doz	6	17.24±0.63**

Ort.±SS: Ortalama ± standart sapma; \* p<0.001, kontrolden anlamlı farklı; # p<0.001, diğer dozlardan anlamlı farklı.

**Tablo 2.** Kontrol grubunda ve üç farklı dozda deltamethrin uygulanan gruplarda tunika albuginea kalınlığı

	Sayı	Tunika albuginea kalınlığı (µm)
		Ort.±SS
Kontrol	6	49.08±2.14
Düşük doz	6	32.25±0.46**
Orta doz	6	16.79±0.12**
Yüksek doz	6	8.15±0.035**

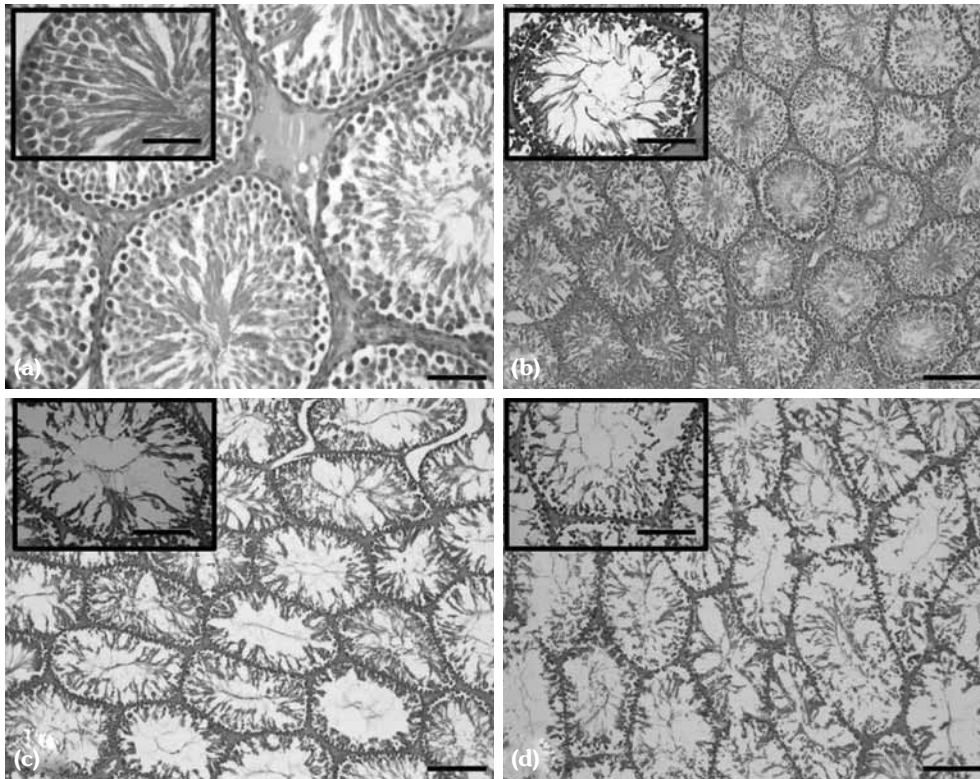
Ort.±SS: Ortalama ± standart sapma; \* p<0.001, kontrolden anlamlı farklı; # p<0.001, diğer dozlardan anlamlı farklı.

paraformaldehitte fikse edilerek rutin histolojik takip sonrası parafine gömülmesi sağlandı. Parafin bloklar, Leica RM 2145 mikrotomda (Leica Microsystems in Nussloch GmbH, Nussloch, Almanya) 5 µm kalınlıkta kesilerek Hematoksilen ve Eozin (H-E) ve PAS ile boyandı. Bazı testis kesitlerine ise anti-fibronektin primeri kullanılarak immünohistokimyasal boyama yapıldı. Parafin kesitler ksilolde gece boyu tutuldu ve ardında 20 dakika boyunca metanol içeren %1 H<sub>2</sub>O<sub>2</sub>'de endojen peroksidaz aktivitesini azaltmak için inkübe edildi. Ardından, kesitler sodyum sitrat içerisinde 90 Watt- 5 dakika ve 360 Watt- 15 dakika olmak üzere mikrodalga fırında bırakıldı. Kesitler 0.2 M Tris-HCl içeren %0.5 Triton X içerisinde yıkandı ve fare anti-fibronektin (Dako A0245) primer antikoruyla muamele edildi. Kesitler daha sonra fare monoklonal PAP kompleksiyle (DAKO Corporation, Carpenteria, CA, ABD; 1:200 dilüsyon) inkübe edildi, son olarak da %0.05 diaminobenzidin (Zymed Histostain Plus Ref/Cat No: 859643 San Francisco, CA, ABD) ve %0.01'lik H<sub>2</sub>O<sub>2</sub> ile reak-

siyona sokuldu. Histokimyasal ve immünohistokimyasal olarak boyanmış preparatlar ışık mikroskobu (Olympus BX-51, Olympus C-5050 dijital kamera) (Olympus optical Co. Ltd., Hatagaya, Shibuya-ku, Tokyo, Japonya) ile x40 büyütmede değerlendirildi.

## BULGULAR

Kontrol grubunda; testislerde tunica albuginea, seminifer tübül, interstisyel bağ dokusu ve Leydig hücreleri normal histolojik görünümündedir. Sertoli hücreleri ve spermatogonyumlar normal konfigürasyonda saptandı. Ayrıca, seminifer tübüllerindeki spermatogenik hücrelerin dizilişi normaldi (Şekil 1, 3). Deltamethrin uygulanmış sıçanların testislerinde; seminifer tübüllerde, spermatogenik seri hücrelerinde önemli hasarlar saptandı. Özellikle, seminifer tübüllerde atrofi ve tunica albuginea'da incelmeler gözlemlendi. Düşük dozda, seminifer tübüllerde ve spermatogenik hücre sayısında azalmalara rastlanırken yer yer normal gelişim gösteren seminifer tübüller de



**Şekil 1.** (a) Kontrol grubu testis dokusu (H-E x 20). (b) Düşük doz deltamethrin grubu. (c) Orta doz deltamethrin grubu, (d) yüksek doz deltamethrin grubu (H-E x 40). Küçük resimler (H-E x 100). (Büyütme barı x10= 500 µm, x40= 125 µm, x100= 50 µm).

gözlemlendi. Deltamethrin maruziyeti arttıkça fibronektin düzeylerinin azaldığı görüldü (Şekil 3). Orta dozda, kontrol grubu ile karşılaştırıldığında tunika albuginea'nın daha ince olduğu görüldü. Ayrıca, interstisyel bağ dokusunun da kontrole göre azalmış olduğu görüldü. Yüksek dozda, diğer gruplara göre tunika albuginea kalınlığı oldukça incelmış, spermatojenik hücrelerde dejenerasyonlar ve daha ağır histopatolojik hasar gözlemlendi (Şekil 1-4).

Seminifer tübüller ile ilgili olarak her gruba ait farklı 20 preparattan 50 rastgele alan seçildi, bu alanlardaki seminifer tübüllerde epitelyal kalınlıklar ölçüldü. Epitelyal kalınlıklar en yüksek kontrol grubunda bulunurken, doz bağımlı olarak bu kalınlığın azaldığı saptandı (Şekil 4).

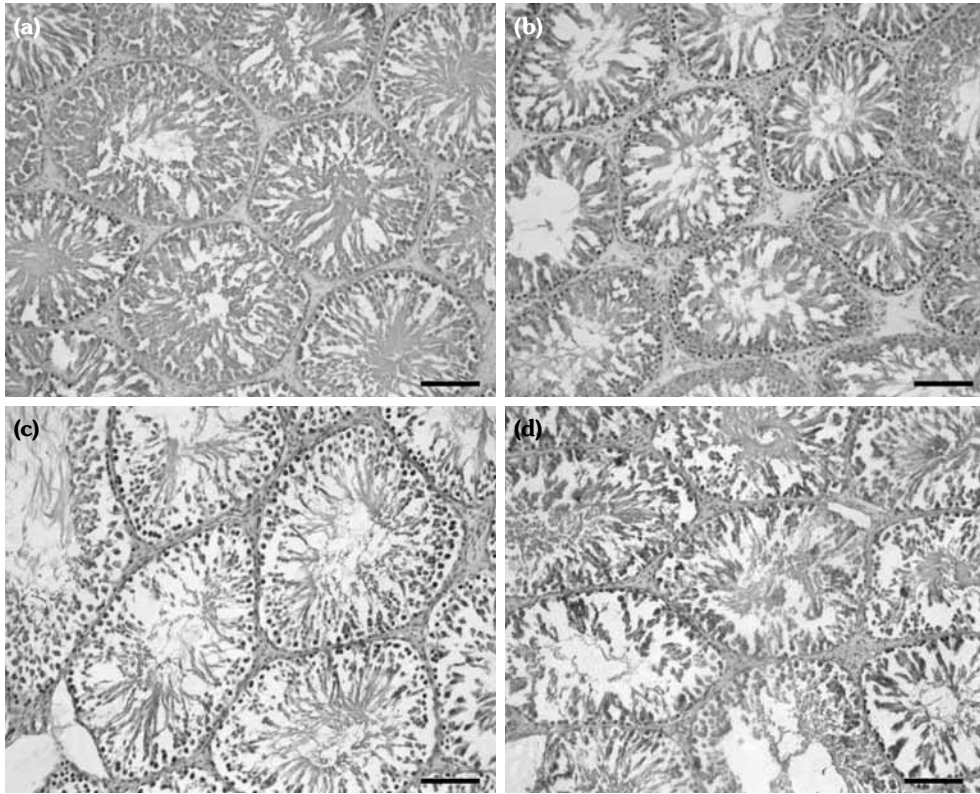
### İstatistiksel değerlendirme

Gruplar arasındaki istatistiksel anlamlılık Kruskal Wallis testi ile analiz edildi. Anlamlılık saptandığında iki bağımsız grubu kıyaslayan Mann-Whitney U testiyle post-hoc analizi yapıldı.

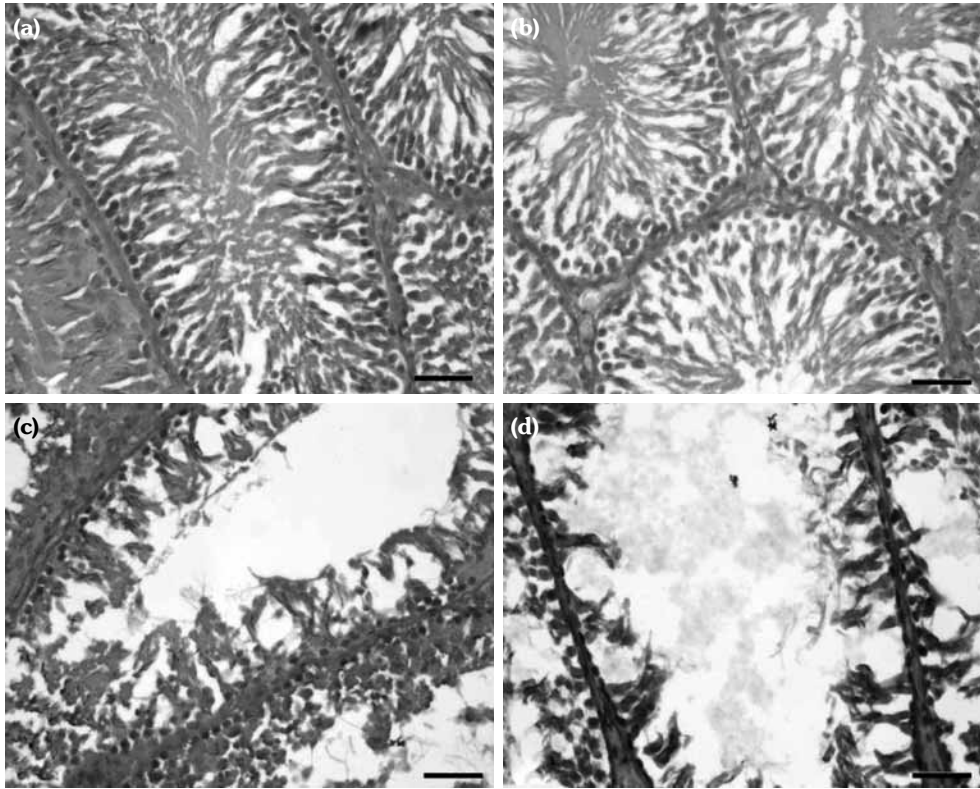
## TARTIŞMA

Dünya pestisit pazarında herbisitler ve insektisitler en yaygın kullanılan formülasyonlardır. Bir pestisit olan DLM'nin zararlı etkilerinin olup olmadığı veya ne derece olduğunun anlaşılması gıda güvenliği, dolayısıyla da insan sağlığı için önem arz etmektedir. Bu çalışmada; DLM'nin üreme biyolojisi üzerine toksisitesini incelemek için sıçanların testis dokuları ışık mikroskobu seviyesinde histopatolojik yönden incelendi ve önemli yapısal deformasyonlar gösterildi. Deltamethrin, düşük dozlarda yüksek verim ve düşük toksisite profili nedeniyle küresel olarak en çok tercih edilen insektisitlerden biridir.<sup>[22]</sup> Ancak, bazı çalışmalarda, DLM toksisitesi bildirilmiştir.<sup>[12,23,24]</sup> Fibronektin, normal doku için gösterge bir glikoproteindir. Bu çalışmada DLM maruziyeti arttıkça fibronektin düzeylerinin azaldığı görüldü.

Bu çalışmada kullanılan dozlar DLM toksisitesini anlamak için önemliydi. Bu nedenle her doz maruziyeti için toksisite histopatolojik yöntemlerle

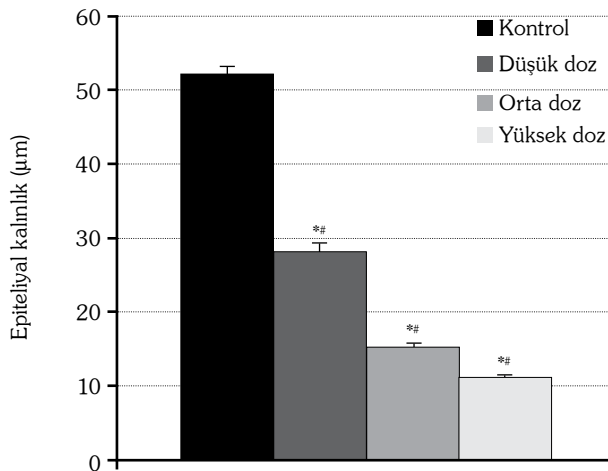


**Şekil 2.** (a) Kontrol grubu testis dokusu. (b) Düşük doz deltametrim grubu. (c) Orta doz deltametrim grubu. (d) Yüksek doz deltametrim grubu. (Anti-Fibronektin x 20). (Büyütme barı x20= 125 µm).



**Şekil 3.** (a) Kontrol grubu testis dokusu. (b) Düşük doz deltametrin grubu. (c) Orta doz deltametrin grubu. (d) Yüksek doz deltametrin grubu (PAS x 100) (Büyütme barı x100= 50 µm).

gösterildi. Histopatolojik değişikliklerdeki farklar verilen dozla doğru orantılı ilişki gösterdi. Bu elde edilen sonuçların literatürdeki diğer çalışmalarla da uyumlu olduğu görüldü.<sup>[20,25]</sup>



**Şekil 4.** Seminifer tübüllerinin kalınlıklarının gruplara göre dağılımını gösteren istatistiksel grafik. \* p<0.001, kontrolden anlamlı farklı; # p<0.001, diğer dozlardan anlamlı farklı.

İnsektisit kullanımı, sezonluk tarım ve hava koşullarına (fotodegradasyon, buharlaşma ve yağmurlar) göre değişkendir. Sürekli bir toksisite yerine akut veya kronik DLM maruziyeti modellerinin oluşturulması insanların maruz kaldığı toksisite ile benzer niteliktedir.<sup>[26]</sup> Bu nedenle, bu çalışmada LD50 değeri göz önüne alınarak düşük-orta-yüksek dozların etkileri incelendi.

Sonuç olarak, subakut etkisi kesin olarak bilinmemekle birlikte histopatolojik etkileri çeşitli çalışmalarla gösterilmiş olan DLM'nin daha kontrollü ve bilinçli kullanılması, gelecek nesillerde infertilite yaşanmaması açısından büyük önem taşımaktadır. Zirai mücadelede kullanılan DLM, erkek testis dokusu üzerine histopatolojik değişimler oluşturabilmektedir. Bu çalışma eşliğinde ve DLM'nin insanlar üzerindeki etkilerinin klinik yansımaları takip edilmeli, üreme biyolojisi ve homeostasis üzerine etkileri araştırılmalıdır.

#### Çıkar çakışması beyanı

Yazarlar bu yazının hazırlanması ve yayınlanması aşamasında herhangi bir çıkar çakışması olmadığını beyan etmişlerdir.

### Finansman

Yazarlar bu yazının araştırma ve yazarlık sürecinde herhangi bir finansal destek almadıklarını beyan etmişlerdir.

### KAYNAKLAR

- Hossain MM, Richardson JR. Mechanism of pyrethroid pesticide-induced apoptosis: role of calpain and the ER stress pathway. *Toxicol Sci* 2011;122:512-25.
- Bradbury SP, Coats JR. Comparative toxicology of the pyrethroid insecticides. *Rev Environ Contam Toxicol* 1989;108:133-77.
- Prasamthi K, Muralidhara, Rajini PS. Fenvalerate-induced oxidative damage in rat tissues and its attenuation by dietary sesame oil. *Food Chem Toxicol* 2005;43:299-306.
- Taheri N, Lan M, Wei P, Liu R, Gui W, Guo Y, et al. Chemiluminescent enzyme immunoassay for rapid detection of three  $\alpha$ -cyano pyrethroid residues in agricultural products. *Food Anal Method* 2016;9: 2896-905.
- Chandra N, Jain NK, Sondhia S, Srivastava AB. Deltamethrin induced toxicity and ameliorative effect of alpha-tocopherol in broilers. *Bull Environ Contam Toxicol* 2013;90:673-8.
- Trape JF, Tall A, Diagne N, Ndiath O, Ly AB, Faye J, et al. Malaria morbidity and pyrethroid resistance after the introduction of insecticide-treated bednets and artemisinin-based combination therapies: a longitudinal study. *Lancet Infect Dis* 2011;11:925-32.
- Food and Agriculture Organisation of the United Nations (FAO/ WHO). Pesticide Residues in Food-1998 Evaluations. Part II-Toxicological. Geneva: World Health Organization; 1999.
- Barlow SM, Sullivan FM, Lines J. Risk assessment of the use of deltamethrin on bednets for the prevention of malaria. *Food Chem Toxicol* 2001;39:407-22.
- Jeyaratnam J. Acute pesticide poisoning: a major global health problem. *World Health Stat Q* 1990;43:139-44.
- de Oliveira PR, Bechara GH, Denardi SE, Oliveira RJ, Mathias MI. Genotoxic and mutagenic effects of fipronil on mice. *Exp Toxicol Pathol* 2012;64:569-73.
- de Oliveira PR, Bechara GH, Denardi SE, Oliveira RJ, Mathias MI. Genotoxic and mutagenic effects of fipronil on mice. *Exp Toxicol Pathol* 2012;64:569-73.
- Bradberry SM, Cage SA, Proudfoot AT, Vale JA. Poisoning due to pyrethroids. *Toxicol Rev* 2005;24:93-106.
- Howes T, Madden C, Dasgupta S, Saeed S, Das V. Role of mitochondrial variation in maternally inherited diabetes and deafness syndrome. *J Laryngol Otol* 2008;122:1249-52.
- Tosun N, Karabay NU, Sayım F. Pesticide usage and their potential adverse impact on living organism. *Anadolu J of Aari* 2001;11:113-25.
- Venerosi A, Ricceri L, Rungi A, Sanghez V, Calamandrei G. Gestational exposure to the organophosphate chlorpyrifos alters social-emotional behaviour and impairs responsiveness to the serotonin transporter inhibitor fluvoxamine in mice. *Psychopharmacology (Berl)* 2010;208:99-107.
- Crinnion WJ. The CDC fourth national report on human exposure to environmental chemicals: what it tells us about our toxic burden and how it assist environmental medicine physicians. *Altern Med Rev* 2010;15:101-9.
- Husain R, Malaviya M, Seth PK, Husain R. Effect of deltamethrin on regional brain polyamines and behaviour in young rats. *Pharmacol Toxicol* 1994;74:211-5.
- Hoellinger H, Lecorsier A, Sonnier M, Leger C, Do-Cao-Thang, Nguyen-Hoang-Nam. Cytotoxicity, cytogenotoxicity and allergenicity tests on certain pyrethroids. *Drug Chem Toxicol* 1987;10:291-310.
- Michelangeli F, Robson MJ, East JM, Lee AG. The conformation of pyrethroids bound to lipid bilayers. *Biochim Biophys Acta* 1990;1028:49-57.
- Issam C, Samir H, Zohra H, Monia Z, Hassen BC. Toxic responses to deltamethrin (DM) low doses on gonads, sex hormones and lipoperoxidation in male rats following subcutaneous treatments. *J Toxicol Sci* 2009;34:663-70.
- Manna S, Bhattacharyya D, Mandal TK, Dey S. Neuropharmacological effects of deltamethrin in rats. *J Vet Sci* 2006;7:133-6.
- Amin KA, Hashem KS. Deltamethrin-induced oxidative stress and biochemical changes in tissues and blood of catfish (*Clarias gariepinus*): antioxidant defense and role of alpha-tocopherol. *BMC Vet Res* 2012;8:45.
- Cengiz EI, Kan Y, Kizmaz V, Başhan M, Yanar M. The protective role of vitamin E on the fatty acid composition of phospholipid structure in gill and liver tissues of *Oreochromis niloticus* exposed to deltamethrin. *Ecotoxicol Environ Saf* 2012;80:381-5.
- Sayeed I, Parvez S, Pandey S, Bin-Hafeez B, Haque R, Raisuddin S. Oxidative stress biomarkers of exposure to deltamethrin in freshwater fish, *Channa punctatus* Bloch. *Ecotoxicol Environ Saf* 2003;56:295-301.
- Yousef MI, Awad TI, Mohamed EH. Deltamethrin-induced oxidative damage and biochemical alterations in rat and its attenuation by Vitamin E. *Toxicology* 2006;227:240-7.
- Burgoa B, Wauchope RD. Pesticides in run-off and surface water. In: Roberts TR, Kearney PC, editors. *Environmental Behaviour of Agrochemicals*. Vol. 9, Chichester: Wiley; 1995. p. 221-55.